SINDROAME EMISFERE TOPOGRAFICE

PROF. DR. MIRCEA GORGAN

CURS REZIDENTI

NOIEMBRIE 2011

www.neurochirurgie4.ro

DIAGNOSTIC CLINIC

- **SD. HIC** - CEFALEE, GREATA, VARSATURI, MODIFICARI ALE FO
  - CEFALEE FARA CAUZA EVIDENTA - INVESTIGATII
  - CEFALEE REFRACTARA LA TRATAMENT - INVESTIGATII
- **EPILEPSIA**
  - PRIMA CRIZA EPILEPTICA FARA FACTOR PREDISPOZANT - INVESTIGATII
- **DEFICITELE NEUROLOGICE**
  - DEFICIT FOCAL FARA TRAUMATISM LA NASTERE - INVESTIGATII
  - PROGRESIA UNUI DEFICIT PREEXISTENT - INVESTIGATII
- **TULBURARI ENDOCRINE**
- **TULBURARI COMPORTAMENTALE, ALE PERSONALITATII, MODIFICAREA PERFORMANTELOR SCOLARE**

SINDROMUL TUMORAL DE LOB FRONTAL

SIMPTOME DE FOCAR

- **EPILEPSIA**
  - 60% din cazuri
  - 30% din cazuri tip grand mal
- **TULBURĂRI MOTORII**
  - Mai accentuate în apropierea zonei motorii
  - Hemipareză, hemiplegie controlaterală
- **AFAZIA ȘI AGRAFIA**
  - Leziuni în emisferul dominant (F2, F3)

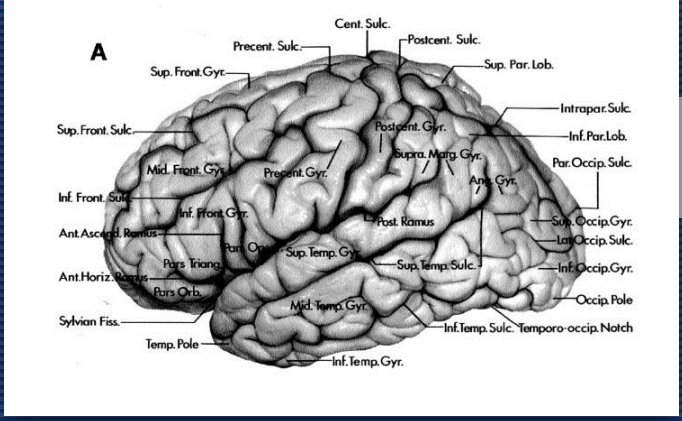

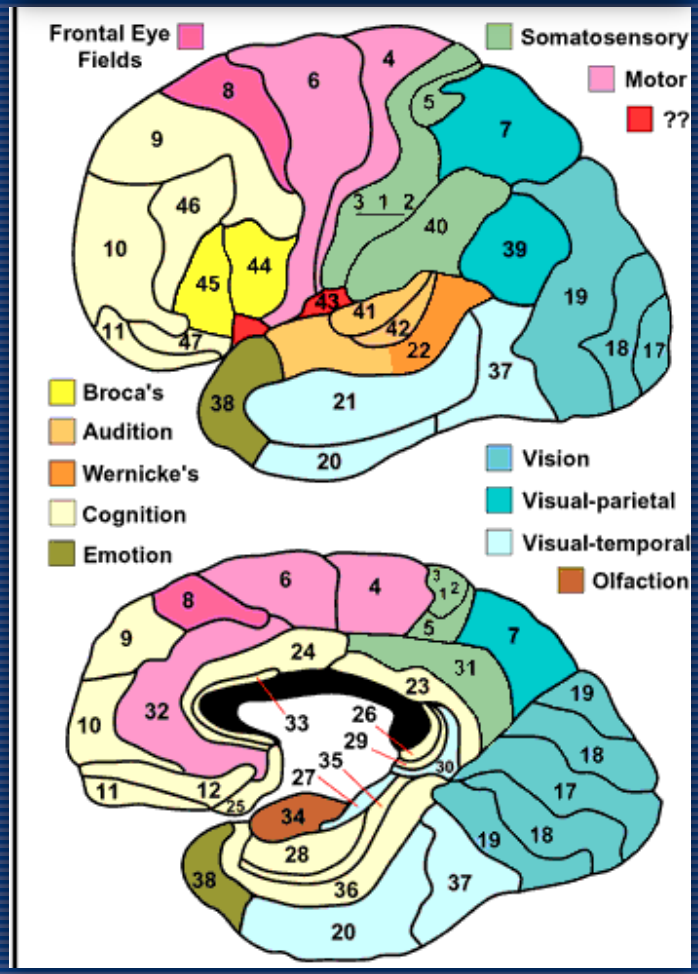

SIMPTOME DE FOCAR

- **SIMPTOME EXTRAPIRAMIDALE**
  - În leziuni ale ariei premotorii și prefrontale
  - Hipertonie plastică
  - Semnul roții dințate
- **TULBURĂRI PSIHICE** – reprezintă deseori forma de debut a simptomatologiei
- **SINDROMUL DE HIC**
  - Apare în 2/3 cazuri
  - Localizarea în polul frontal determină tardiv fenomene de HIC

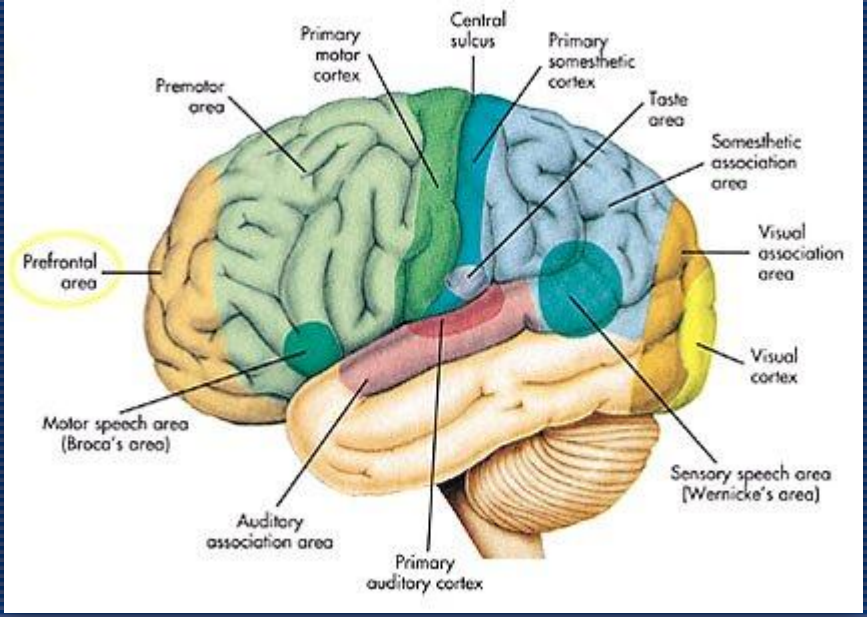

SINDROMUL TUMORAL DE LOB PARIETAL

TUMORI DEZVOLTATE STRICT ÎN LOBUL PARIETAL

- **SINDROMUL HIC**
  - Apare rar precoce in t. lobului parietal
  - Intensitatea simptomelor este mai mare in localizarile posterioare
- **TULBURARILE MOTORII**
  - Apar in special prin invazia sau compresiunea frontalei ascendente (FA) sau a fibrelor profunde de proiectie
  - Frecvent deficitul este de tip hemipareza, rar hemiplegie (20% din cazuri)
  - Dezvoltarea tumorii spre lobul paracentral determina un deficit motor predominant crural
- **ATROFII MUSCULARE**
- **TULBURARI DE COORDONARE**

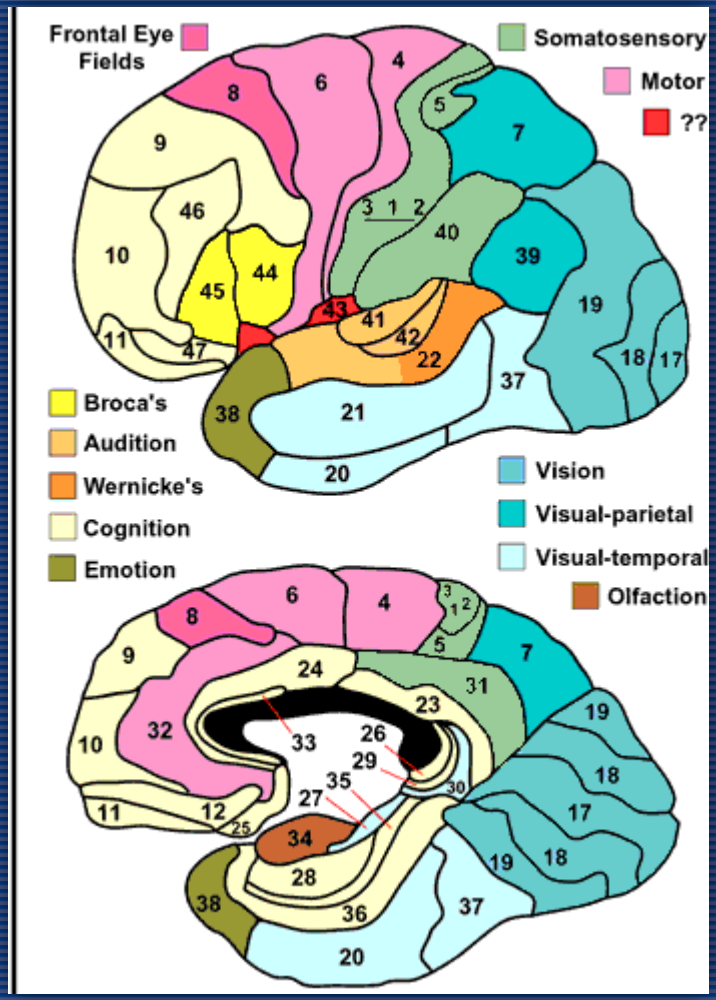

TUMORI DEZVOLTATE STRICT ÎN LOBUL PARIETAL

- **TULBURARI DE SENSIBILITATE**
  - Intotdeanuna pe primul plan
  - Pot fi
    - subiective – parestezii, rar dureri
    - Obiective – afectate toate tipurile de sensibilitate
- **TULBURARI OCULARE**
  - Rar intalnite
  - Reprezentate prin pareza de nv. VI cand exista si semne de HIC
- **TULBURARI VESTIBULARE**
  - Frecvent intalnite
  - Pot fi tulburari paroxistice si permanente (nistagmus, scaderea excitabilitatii labirintice controlateral)

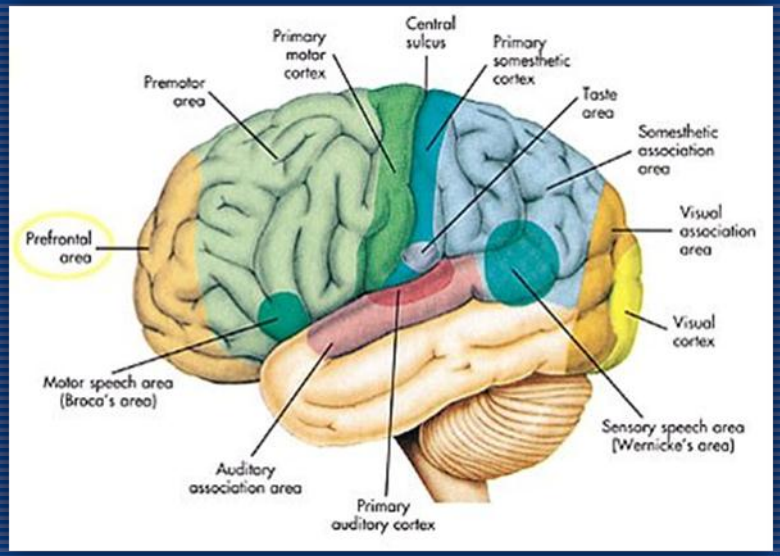

TUMORI DEZVOLTATE STRICT ÎN LOBUL PARIETAL

- **EPILEPSIA**
  - Intalnita in cca 60% din cazuri
  - Tipul de criza specifica este ***criza senzitiva*** sau ***senzitivo-motorie*** focala, care se generalizeaza sau localizeaza la nivelul unui membru sau hemicorp
  - Se manifesta prin:
    - Senzatii de furnicaturi, intepaturi, senzatie de rece sau cald
    - Senzatia de disparitie a unui membru
  - Crizele generalizate sunt rar intalnite
- **TULBURARI VISCERO-VEGETATIVE**
  - Mai frecvent intalnite in leziunile de emisfer nedominant
  - Apar sub forma tulburarilor vasomotorii, digestive, respiratoii, urinare
- **TULBURARI DE VORBIRE**
  - Frecvent intalnite in leziunile emisferului dominant

TUMORI DEZVOLTATE STRICT ÎN LOBUL PARIETAL

- **TULBURARILE PRAXICE**
  - Frecvent intalnita
- **TULBURARI DE GNOZIE**
- **TULBURARI PSIHICE**
  - Apar in cca 50% din cazuri, fara a se putea stabili o corelatie probabila cu hipertensiunea intracraniana

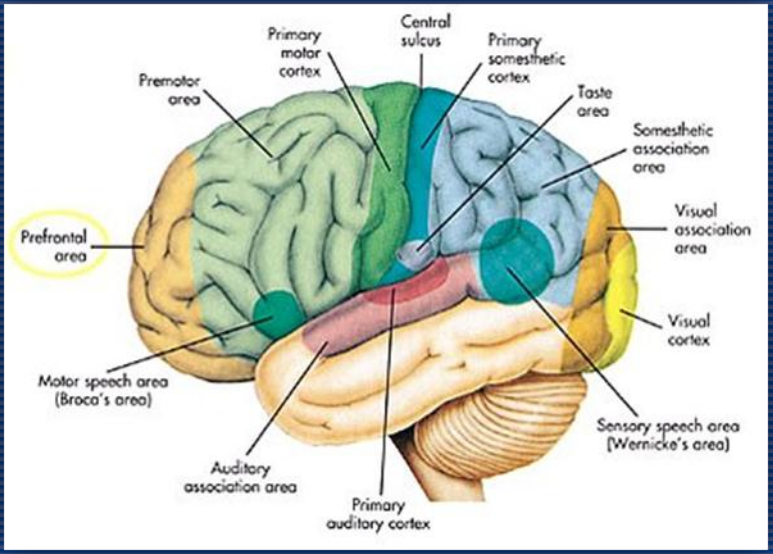

TUMORI PARIETO-FRONTALE

- SEMNE HIC MODERATE
- TULB. ALE SENSIBILITATII CUTANATE EPICRITICE
- CRIZE SENZITIVO-MOTORII
- PARESTEZII

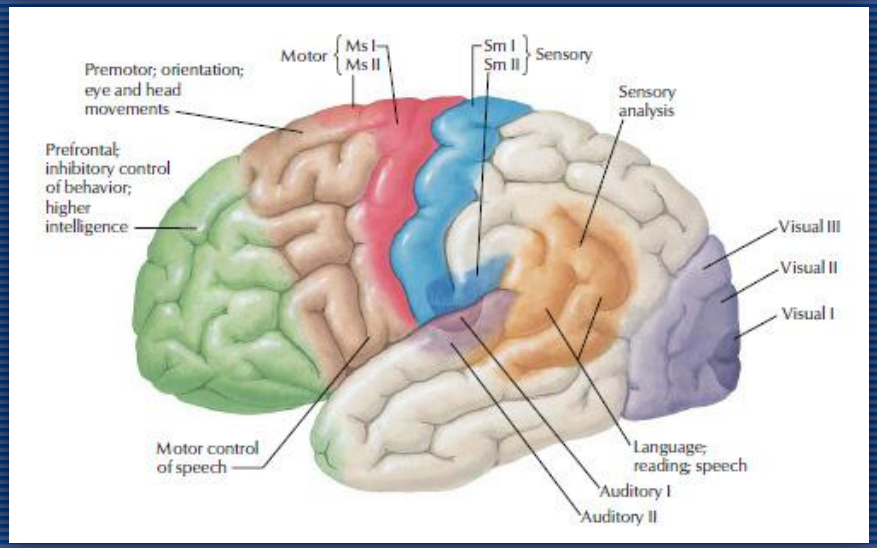

TUMORI PARIETO-TEMPORALE

- Emisfer dominant:
  - **SINDROM GERSTMANN:**
    - Agnozie digitala
    - Agrafie
    - Acalculie
    - Dezorientare stinga/dreapta
  - Afazie
  - Alexie
- Emisfer nondominant:
  - **SINDROM ANTON BABINSKI:**
    - Hemiasomatognozie
    - Anozognozie
  - Apraxia de imbracare
  - Crize epileptice
  - Sindrom HIC

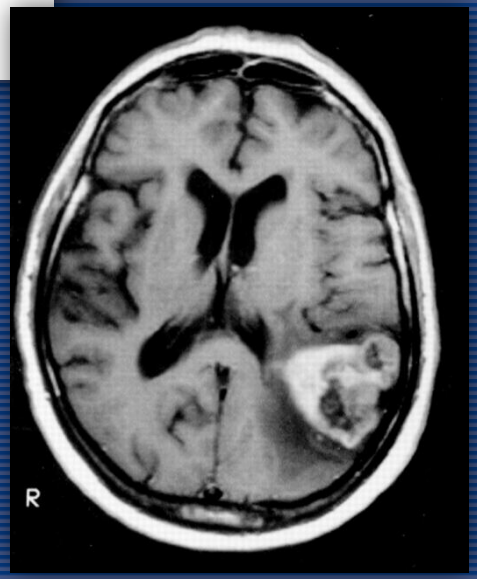

www.neurochirurgie4.ro

TUMORI DE RASPINTIE PARIETO-TEMPORO-OCCIPITALA

- MODIFICARI COMPLEXE ALE GNOZIILOR SI PRAXIILOR
- ASOMATOGNOZIA
- APRAXIA CONSTRUCTIVA
- AGNOZIA VIZUALA
- SINDROM GERSTMANN
- TULBURARI IN DESENAREA HARTILOR
- TULBURARI VESTIBULARE
- SINDROM HIC

SINDROMUL TUMORAL DE LOB TEMPORAL

- **SINDROM DE HIC**
  - Apare mai tarziu decat in alte localizari
  - Modificari FO (edem papilar pana la atrofie optica)
- **TULBURARI MOTORII**
- **TULBURARI DE SENSIBILITATE** (20%):
  - Datorate in special de extensia tumorii spre LP sau edemului de vecinatate
  - Reprezentata de hemihipoestezie cutanata superficiala controlaterala
- **TULBURARI OLFACTIVE SI GUSTATIVE** (rar)

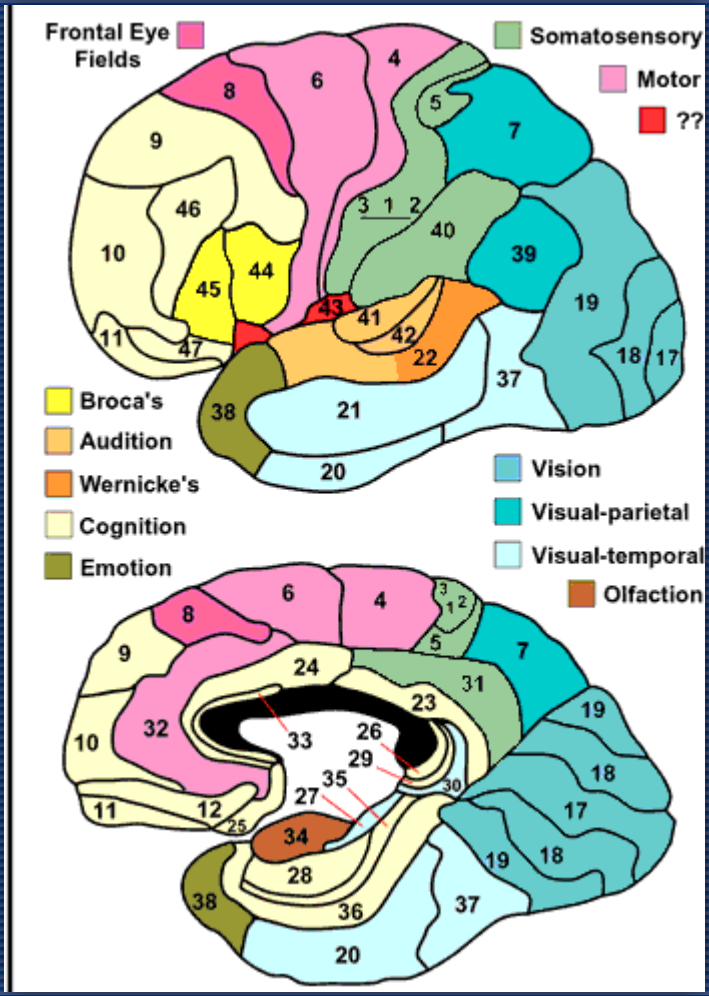

- **TULBURARI OFTALMOLOGICE**
  - Exoftalmie (in meningioame de pol temporal)
  - Inegalitate pupilara (mioza, midriaza)
  - Modificari camp vizual:
    - ***Hemianopsie homonima controlaterala*** (pentru tumori localizate in special in partea posterioara a lobului temporal si localizate in profunzime)
  - Halucinatii vizuale
- **TULBURARI DE AUZ SUBIECTIVE** (acufenele):
  - Pot apare izolat sau preced crizele epileptice
- **TULBURARI VESTIBULARE** (vertij):
  - Pot fi tranzitorii sau permanente

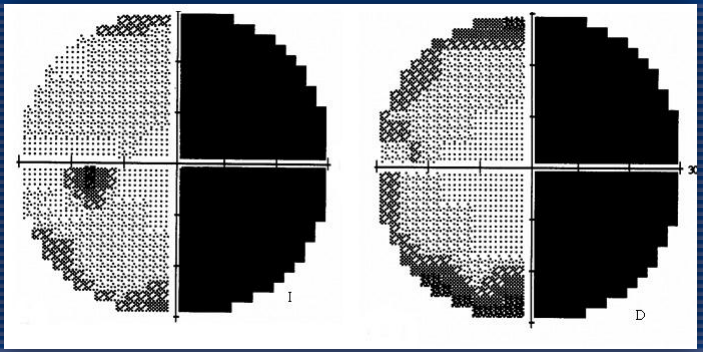

- **MANIFESTARILE EPILEPTICE**
  - In tumorile lobului temporal reprezinta cca 40% din manifestarile clinice, iar 20% din bolnavi reprezinta semnul de debut
  - ***Halucinatiile olfactive:***
    - Apar rar izolat si mai ales sub forma de aura
    - Au durata scurta,
    - Au valoare patognomonica pentru t. lobului temporal
  - ***Halucinatiile vizuale complexe:***
    - Apar predominant in t. lobului temporal nedominant
  - ***Halucinatiile auditive:***
    - Apar rar izolat si mai frecvent sub forma de aura a unei crize complexe

www.neurochirurgie4.ro

- **MANIFESTARILE EPILEPTICE**
  - Modificari paroxistice ale constientei (complexele mintale):
  - Senzatia “déjà vu”, “déjà etendu”
  - Senzatia de instrainare cu jamais vu
  - Crize convulsive generalizate tip “grand mal”

CRIZA UNCINATA (STAREA DE VIS)

- Caracteristica pentru epilepsia temporala
- Descrisa de H. Jackson
- Debut cu halucinatii olfactive sau gustative, la care se adauga un sentiment straniu de anxietate, apoi pacientul intra intr-o stare oniroida cu viziuni familiare si desfasurari halucinatorii vizuale panoramice
- Apar mai frecvent in leziunile lobului nedominant

- **TULBURARI DE VORBIRE**
  - Frecvente pentru tumorile localizate in emisferul dominant
  - Pot avea un caracter paroxistic, sub forma opririi vorbirii de tip afazic
  - In 65% din cazuri tulburarile afazice pot fi permanente
  - **Afazia Wernicke:**
    - Parafazie
    - Jargonofazie
    - Tulburari de intelegere a vorbirii
    - Alexie
- **TULBURARILE PSIHICE**



www.neurochirurgie4.ro

SINDROMUL TUMORAL DE LOB OCCIPITAL

- **SINDROMUL DE HIPERTENSIUNE INTRACRANIANA**
- **TULBURARILE MOTORII**
  - Intalnite in perioada tardiva a evolutiei
  - Deficite motorii
  - Hiperreflectivitate osteotendionasa
  - Semn Babinski +
  - Pareza faciala controlaterala
- **TULBURARI CEREBELOASE**
  - Tulburari de echilibru insotite de dismetrie
  - Se datoresc compresiunii pe emisferul cerebelos corespunzator
- **TULBURARI DE SENSIBILITATE**
  - Hipoestezie controlaterala superficiala
  - Apar prin cointeresarea lobului parietal invecinat

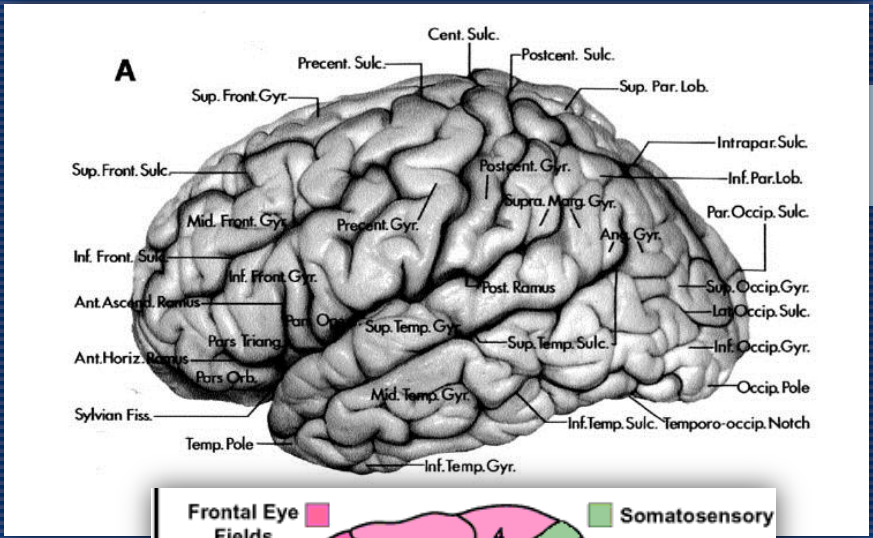

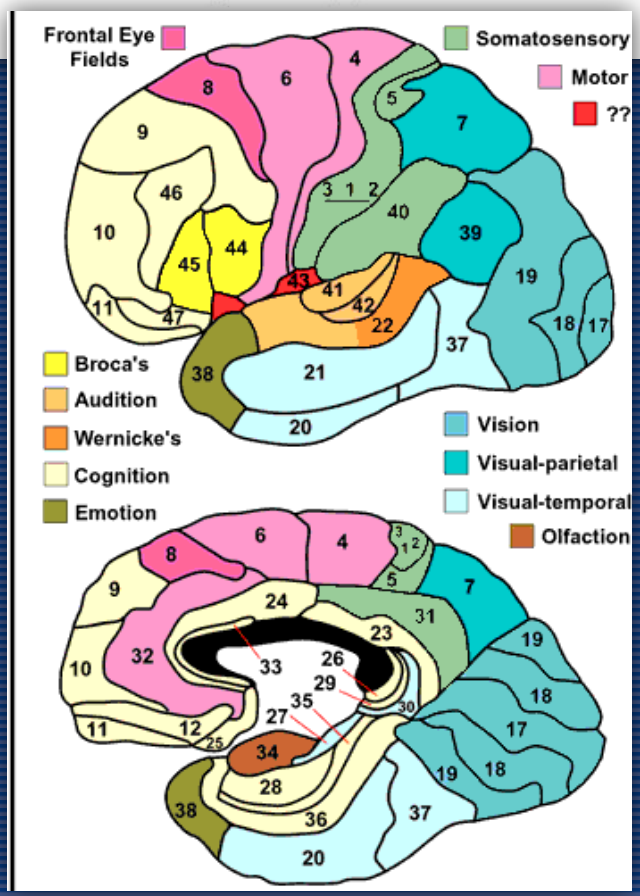

- **TULBURARI VIZUALE**
  - ***Tulburari de camp vizual:***
    - Apar in 90% din cazuri
    - Pot apare:
      - ***Hemianopsie homonima cu conservarea vederii maculare***
      - ***Hemianopsie homonima controlaterala cu coninteresarea vederii maculare***
      - ***Deficit de camp vizual in semiluna***
  - ***Cecitate corticala***
    - Apare prin lezarea bilaterala a ariei de proiectie elementara a vederii
    - Uneori apare brusc (tradeaza si o leziune vasculara!)

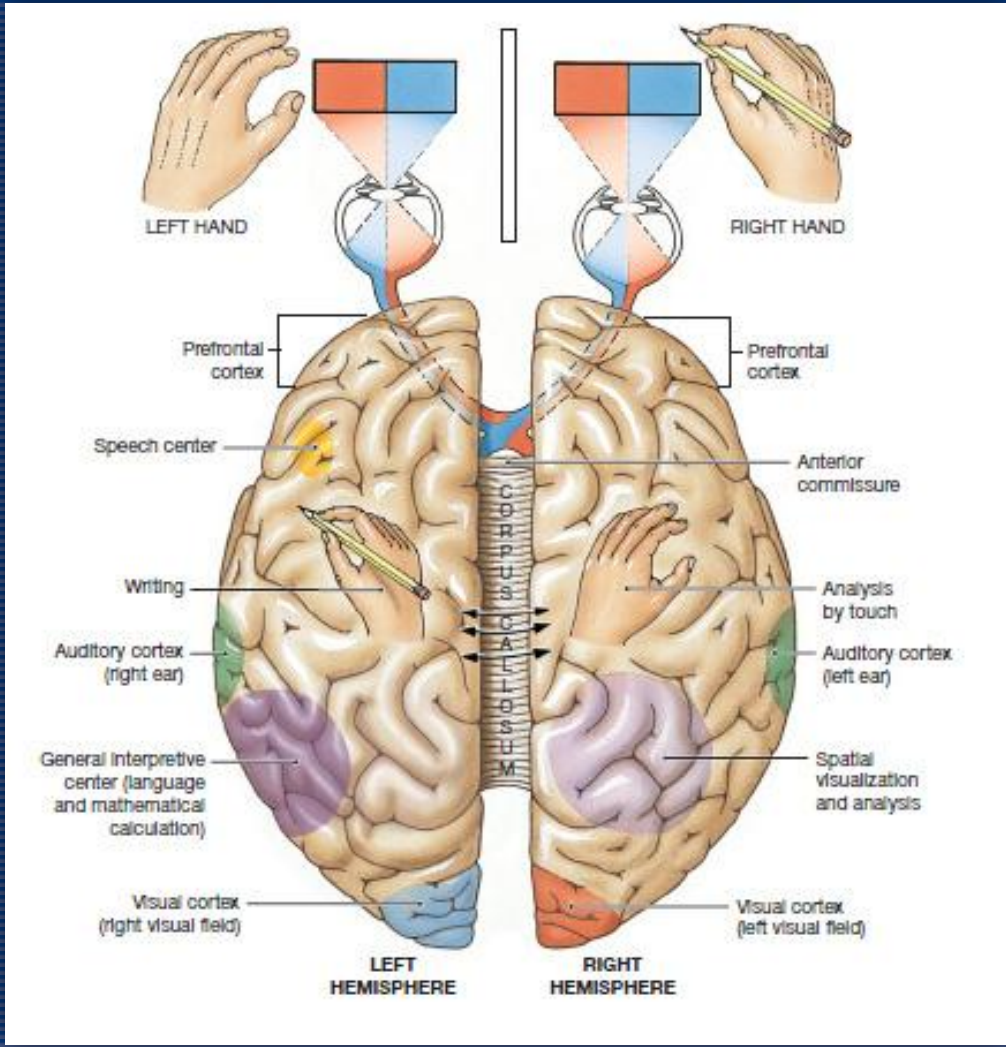

- ***Agnozii vizuale***
  - Frecvent intalnite in leziunile lobului stang si mai ales in leziunile profunde
  - Prosopoagnozie (agnozia fizionomiilor) intalnita mai ales in leziunile emisferului minor
- ***Halucinatii vizuale***
  - Apar paroxistic si insotesc de obicei o criza epileptica
  - Pot fi:
    - Elementare – scotoame, obiecte luminoase
    - Complexe – scene
- ***Alte simptome:***
  - Devierea conjugata a globilor oculari si a capului de partea opusa leziunii
  - Anizocorie cu pupila mai mica de partea tumorii
  - Tulburari de acomodare
  - Pareza nv oculomotor

- **TULBURARI DE VORBIRE**
  - Apar rar prin cointeresari de vecinatate
- **TULBURARI PSIHICE**
  - Tulburari de memorie
  - Tulburari confuzionale
  - Stari depresive sau de euforie

- **EPILEPSIA**
  - Frecvent intalnite in cursul tumorilor occipitale
  - Imbraca diverse aspecte de la forma majora la crizele jacksoniene sau “petit mal”

MULTUMESC PENTRU ATENTIE!